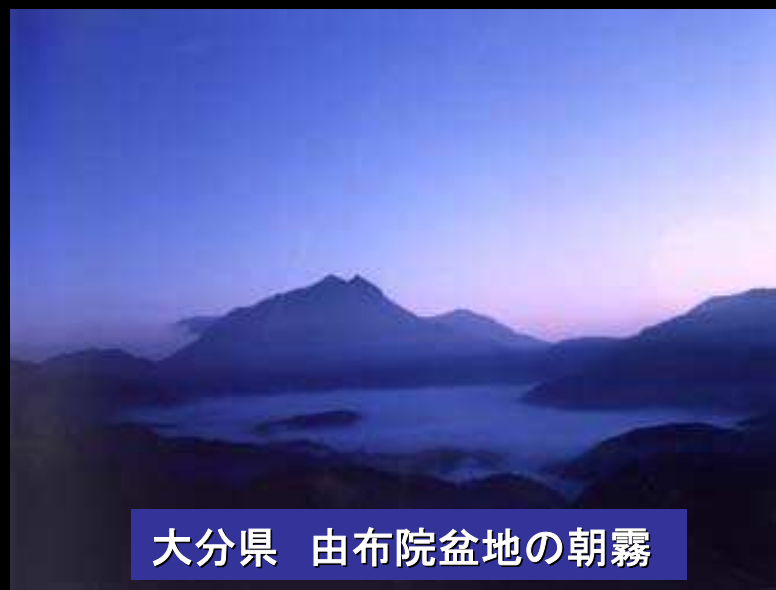

日和見感染症の克服を目指して —特に早期迅速診断法の確立について—



大分県 由布院盆地の朝霧

大分大学医学部
感染分子病態制御講座
(内科学第二)

時松一成

日和見感染症

- 日和見感染症 : Opportunistic Infection
Compromised hostに起こった感染症
- 易感染性宿主 : Compromised host
コンプロマイズド ホスト
病原体に対する抵抗力、防御力が低下した宿主
- 院内 (病院) 感染(症) : Nosocomial infection
Hospital acquired infection
- 菌交代症 : Superinfection
菌交代現象 (抗菌薬の使用によって起こる) から
引き起こされた感染症

宿主-寄生体関係 Host-Parasite Relationship

ヒトの抵抗力

- ・栄養, 基礎疾患, 治療
- ・生理的防御
- ・体液性因子
- ・食細胞
- ・免疫 (細胞性, 体液性)

病原体の菌力 (virulence)

- ・付着・増殖
- ・侵襲性
- ・毒素産生
- ・菌量

ヒト > 病原体 → 感染の成立なし

ヒト = 病原体 → 不顕性感染, 潜伏感染

ヒト < 病原体 → 発症

感染防御機能の障害と主な日和見肺炎の病原体

	細菌	真菌	ウイルス (ヘルペス科)	原虫・ 寄生虫
解剖学的バリアーの破綻 <ul style="list-style-type: none"> 火傷、外傷、カテーテル挿入、異物、手術、他 	+++	+		
	<ul style="list-style-type: none"> 黄色ブドウ球菌 緑膿菌 グラム陰性桿菌 	<ul style="list-style-type: none"> カンジダ アスペルギルス 		
細胞性免疫不全(Tリンパ球の異常) <ul style="list-style-type: none"> AIDS, ATL, 悪性リンパ腫, SLE 医原性(制癌剤、放射線療法、副腎ステロイド) 	+++	+++	+++	++
	<ul style="list-style-type: none"> 結核菌 非定型好酸菌 レジオネラ ノカルジア 	<ul style="list-style-type: none"> クリプトコックス ニューモシスチスカリニ 	<ul style="list-style-type: none"> サイトメガロウイルス ヘルペスウイルス 	<ul style="list-style-type: none"> 糞線虫
体液性免疫不全(Bリンパ球の異常) <ul style="list-style-type: none"> 原発性免疫不全症、多発性骨髄腫、悪性リンパ腫、白血病 医原性 	+++	+		
	<ul style="list-style-type: none"> 緑膿菌 肺炎球菌 インフルエンザ菌 グラム陰性桿菌 	<ul style="list-style-type: none"> カンジダ 		
食細胞機能不全(好中球の異常) <ul style="list-style-type: none"> 慢性肉芽腫、好中球減少、白血病、糖尿病 医原性 	+++	+++		
	<ul style="list-style-type: none"> 緑膿菌 黄色ブドウ球菌 グラム陰性桿菌 	<ul style="list-style-type: none"> アスペルギルス カンジダ トリコスポロン 		

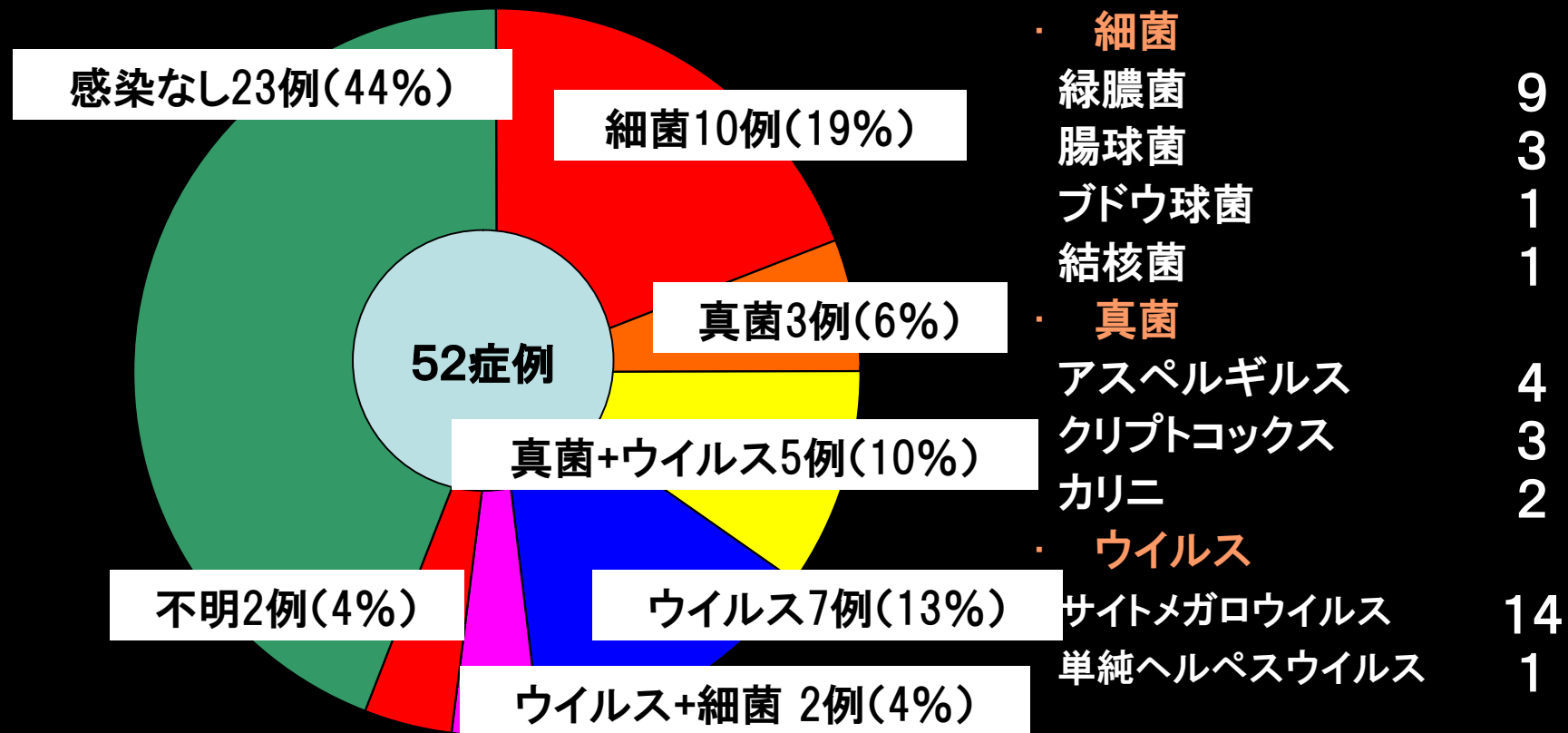
剖検例からみた血液疾患の肺感染症

大分大学第二内科 1981—1999

病原体	急性骨髄性白血病(28例)	成人T細胞白血病(22例)
細菌感染症	11例(39.3%)	7例(31.8%)
真菌感染症	14例(50.0%)	6例(27.3%)
アスペルギルス	7例(25.0%)	3例(13.6%)
カンジダ	2例(7.1%)	0
ムーコル	1例(3.6%)	0
クリプトコックス	0	0
ウイルス	0	13例(59.1%)
サイトメガロウイルス	0	12例(54.5%)
水痘・帯状疱疹ウイルス	0	1例(4.5%)
感染なし	7例(25.0%)	3例(13.6%)

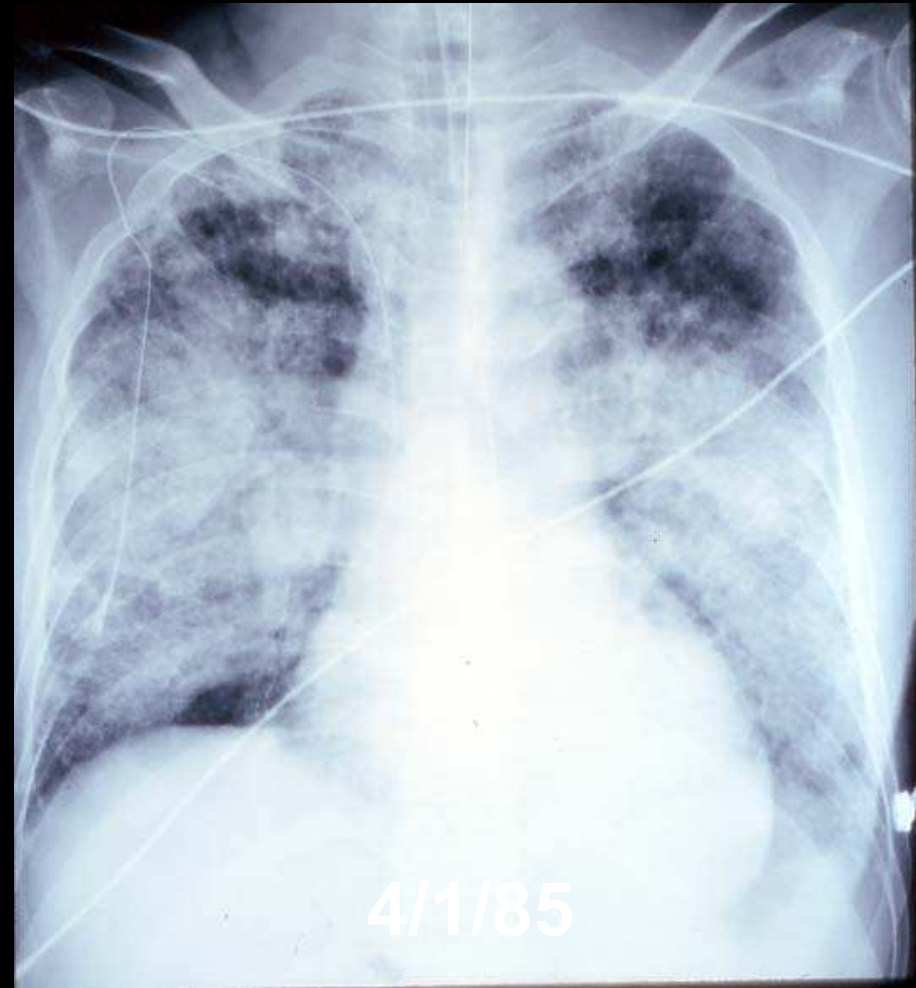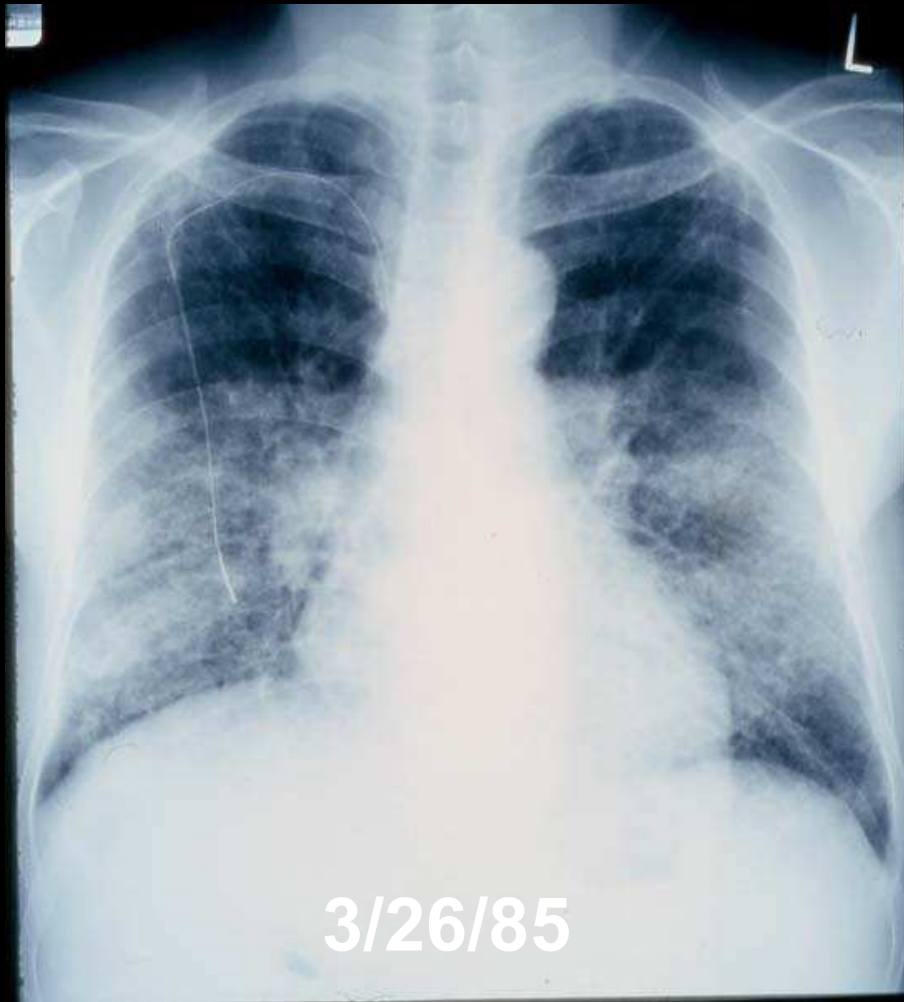
ATLの終末期肺感染症

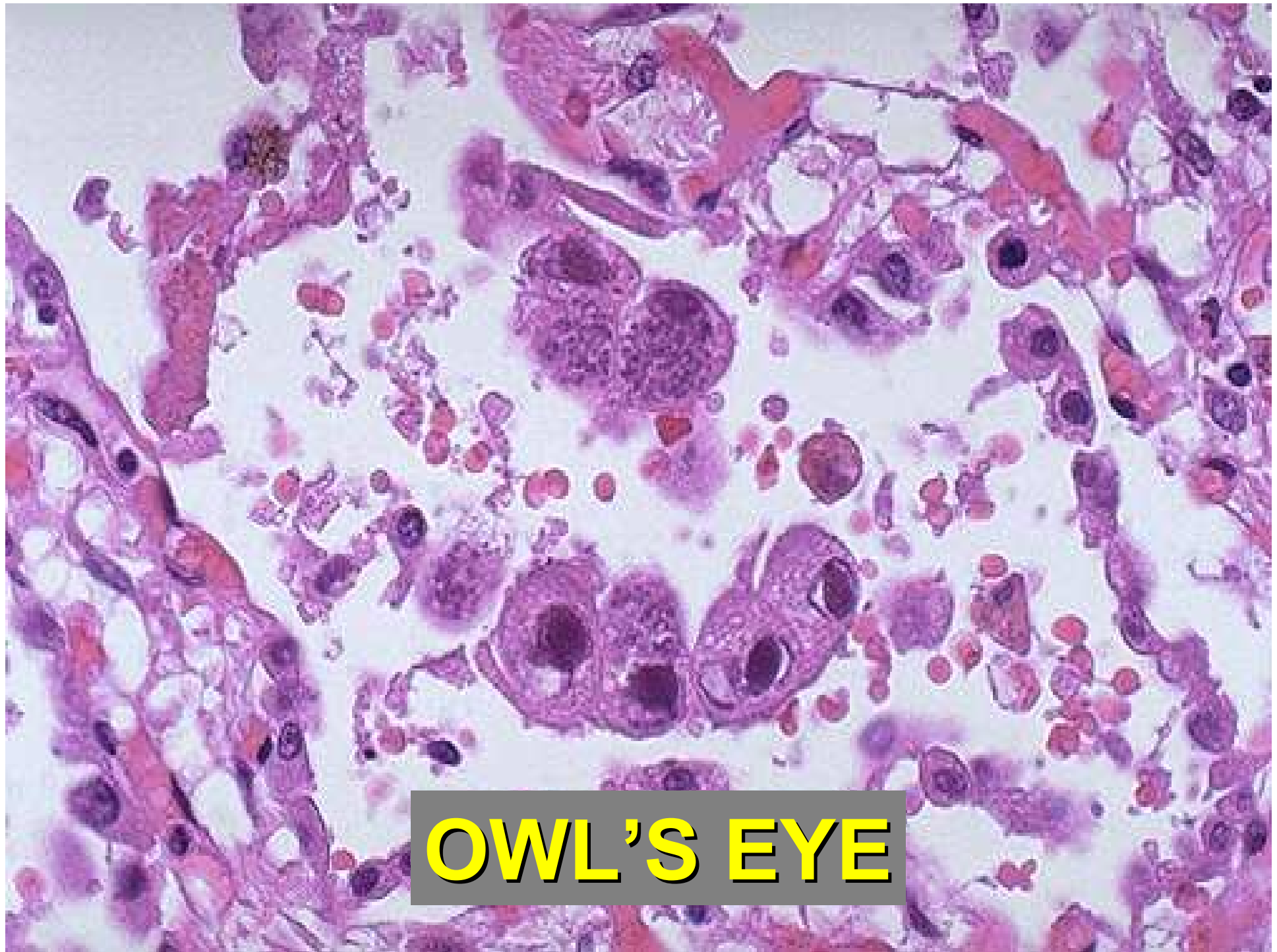大分大学医学部第二内科



サイトメガロウイルス (CMV)感染症

サイトメガロウイルス肺炎





OWL'S EYE



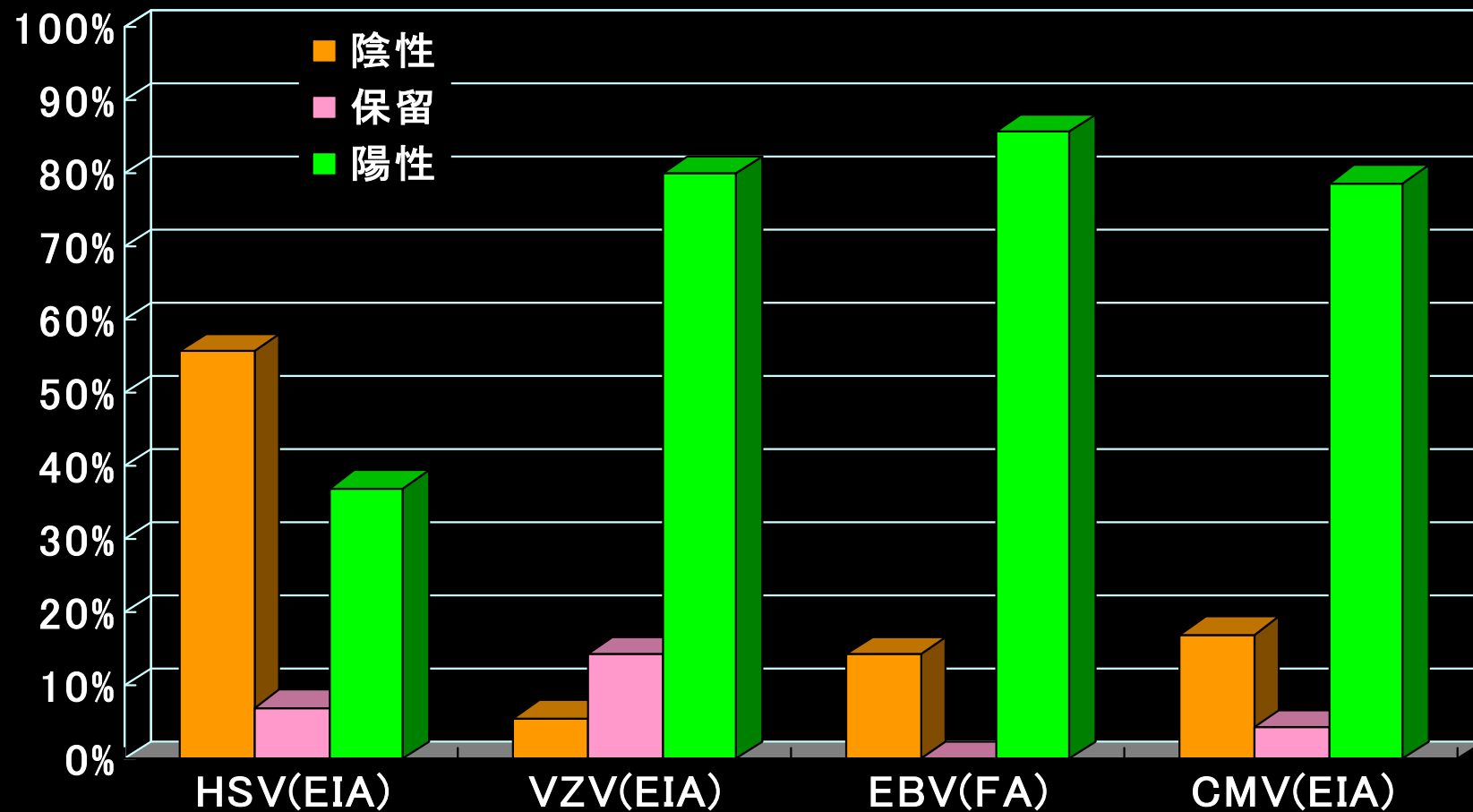
OWL'S EYE

ヘルペスウイルス科

慣用名(略)	正式名*	亜科
単純ヘルペスウイルス1型(HSV-1)	HHV-1	α
単純ヘルペスウイルス2型(HSV-2)	HHV-2	α
水痘帯状疱疹ウイルス (VZV)	HHV-3	α
Epstein-Barrウイルス (EBV)	HHV-4	γ
サイトメガロウイルス (CMV)	HHV-5	β
ヒトヘルペスウイルス6型	HHV-6	β
ヒトヘルペスウイルス7型	HHV-7	β
ヒトヘルペスウイルス8型(KSHV)	HHV-8	γ

*HHV: human herpes virus

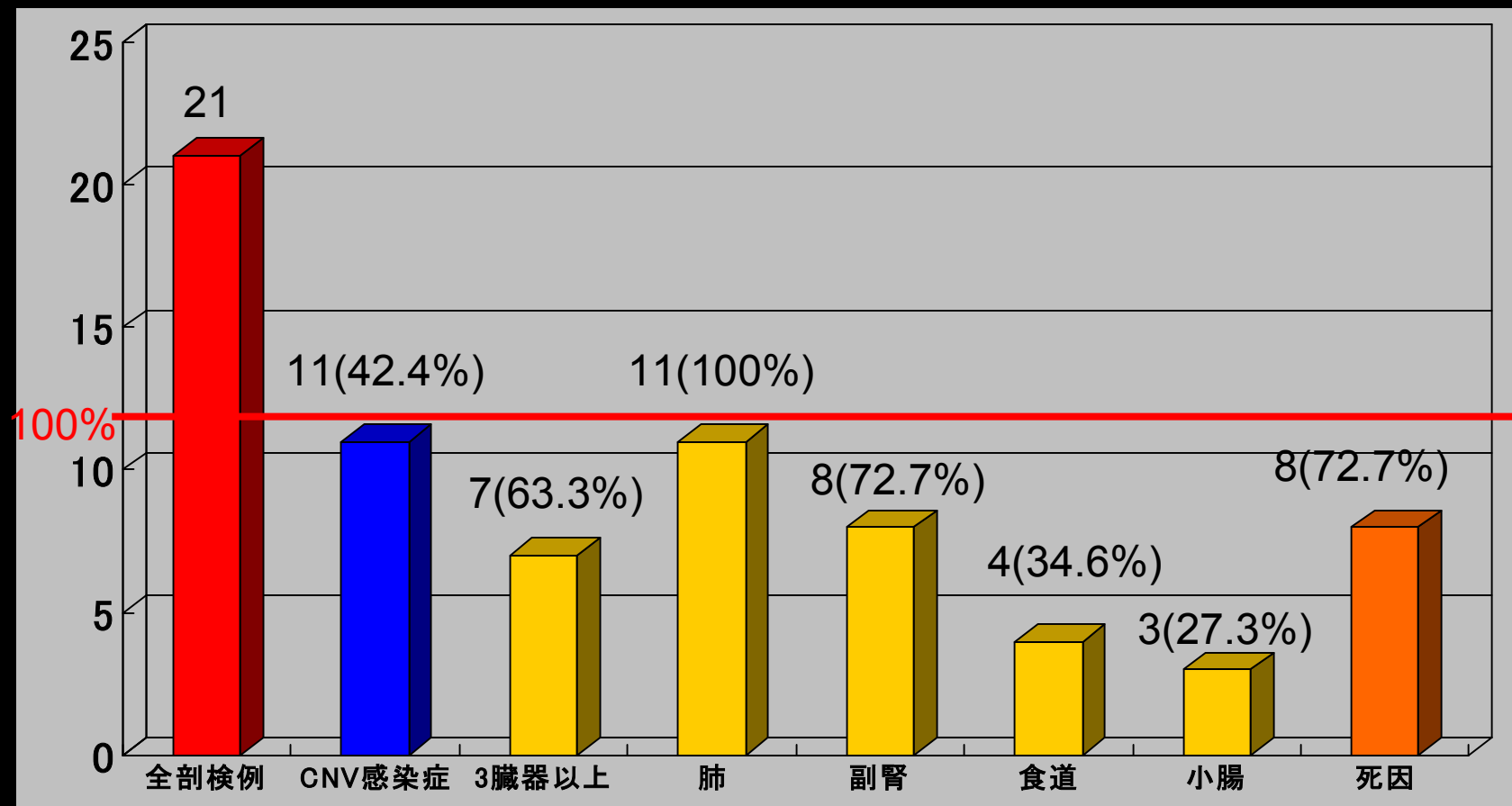
大学生のヘルペス群ウイルス抗体保有状況



長崎大学医学部保健学科看護学専攻平成14年度入学生 (n=70)

ATL剖検例(21例)における CMV感染症

症例数



大分大学第二内科 (1981-1995): 時松一成、那須 勝他、厚生省エイズと日和見感染症研究班報告

サイトメガロウイルス (CMV) 感染症

1. CMV感染による細胞の直接傷害(細胞変性効果)

- 脳炎, 網膜炎, 肺炎, 胃腸炎

2. CMV感染細胞に対する免疫反応

- 単核球様症候群, 肺炎
- CMV感染細胞表面のウイルス抗原(前初期抗原, 初期抗原)に対するT細胞の免疫反応による
- 同種骨髄移植後のCMV間質性肺炎の発症はGVH病と関連する
- 同種骨髄移植後のCMV間質性肺炎は, ガンシクロビル投与によりCMVの増殖を抑えても改善されないが, 抗CMV高力価免疫グロブリン併用により, 改善する


CMV感染症ハイリスク患者

ATL患者、HIV陽性者
骨髄移植レシピエント
副腎皮質ステロイド剤投与患者 など

入院

1週間間隔にて血清を採取

退院



Nested PCR法にて CMV DNAを検出



陽性

(2週間連続して陽性、もしくは臨床症状有り)



ガンシクロビルによる初期投与開始



PCR法と臨床所見により効果を判定

PCR法によるCMV DNAのモニタリング

血漿PCR法とAntigenemia法

血漿 PCR法

Antigenemia法

検査 ・血漿中のCMV DNAを検出する

・多核白血球の表面に表現されたCMVのp65抗原を検出する

臨床的意義 CMV再活性化時に出現する
free virusをとらえている

・CMV再活性化時に出現する
CMV蛋白を検出している

利点 ・感度が高い
・検体の保存ができる

・定量化ができる

欠点 ・定量化できない

・白血球数が少ない時には検査
ができない

**Real-Time PCR Assay Compared to Nested PCR
and Antigenemia Assays for Detecting
Cytomegalovirus Reactivation in Adult T-cell
Leukemia-Lymphoma Patients**

J Ikewaki, E Ohtsuka, R Kawano, M Ogata, H Kikuchi, M Nasu

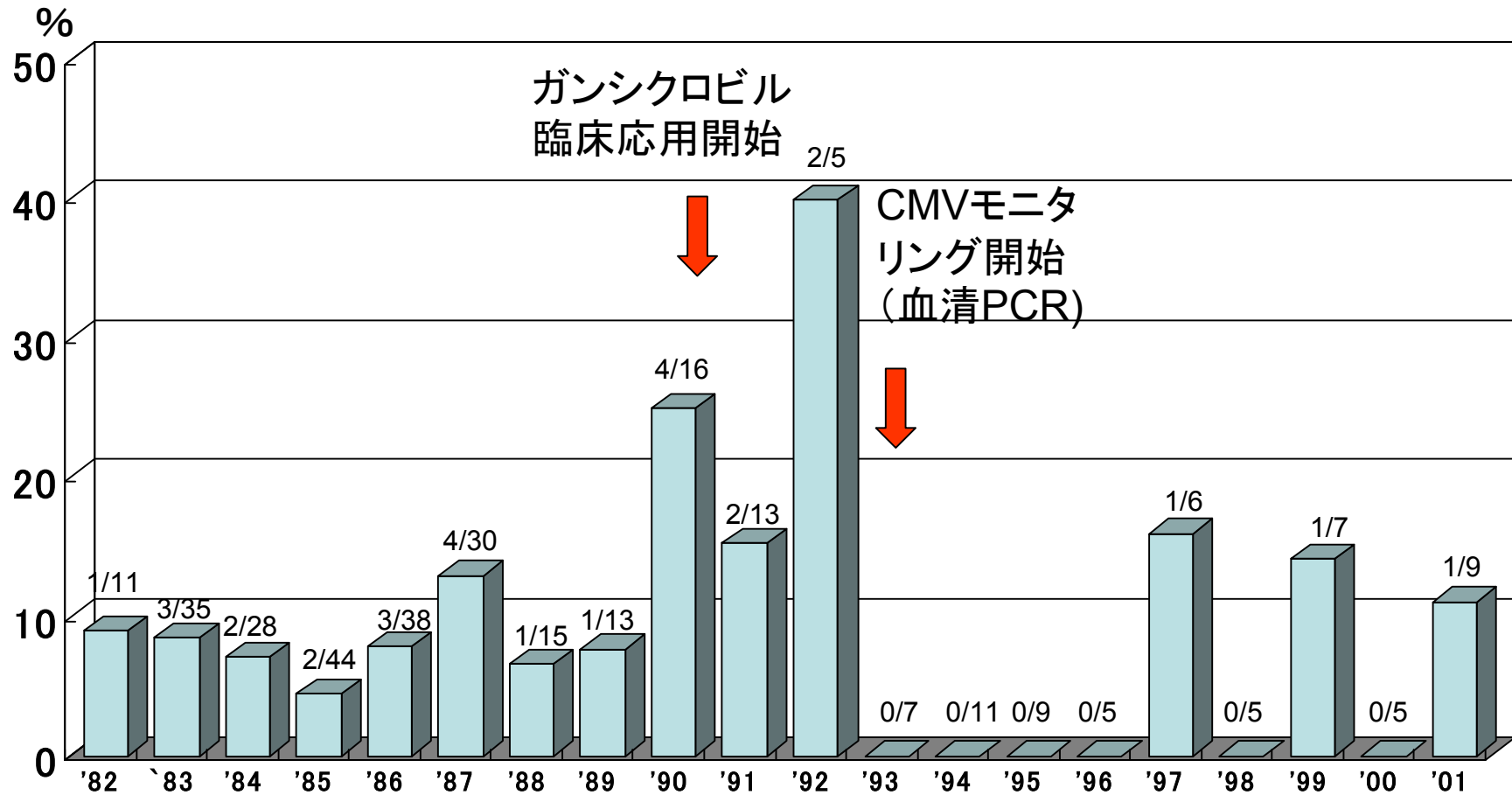
J Clin Microbiol 41, 4832-4837, 2003

Conclusion

Real-time PCR法はnested PCR法やantigenemia法より感度が高く、定量性にも優れており、CMVのモニタリングに有用な検査法であると考えられた。また、好中球減少時にも検査が可能であり、特に多剤併用化学療法を行うATLLにおいてはCMV antigenemia法より優れていると思われた。**Real-time PCR法に基づく治療開始基準は5000 copies/ml以上が適当**と思われた。

全剖検例に占めるCMV肺炎の年次推移

(CMV肺炎症例数/全剖検例数)



大分大学医学部第二内科(1982-2001)

侵襲性肺アスペルギルス症

アスペルギルス症の病型

深在性真菌症の診断・治療ガイドライン、2003

1) 侵襲性アスペルギルス症

侵襲性肺アスペルギルス症

脳アスペルギルス症

副鼻腔アスペルギルス症

2) 肺アスペルギローマ

3) 慢性壊死性肺アスペルギローマ

4) アレルギー性気管支肺アスペルギルス症

代表的なアスペルギルス症と診療領域頻度

	血液内科 骨髄移植	呼吸器 一般内科	消化器 外科	救急集中 治療	臓器移植	小児科	産婦人科	眼科	HIV
侵襲性アスペルギルス症									
侵襲性肺アスペルギルス症	よくみられる		ときにみられる		ときにみられる				ときにみられる
脳アスペルギルス症	ときにみられる				ときにみられる				
副鼻腔アスペルギルス症	ときにみられる								
肺アスペルギローマ		よくみられる			ときにみられる				
慢性壊死性肺アスペルギローマ		よくみられる							
アレルギー性気管支肺アスペルギルス症		よくみられる							

A 血液疾患領域フローチャート

侵襲性アスペルギルス症(①肺、②副鼻腔、③中枢神経)

A.どのような患者がハイリスクか

遷延する好中球減少(好中球 $<500/mm^3$ が10日以上)の存在
 遷延する好中球減少が過去2ヵ月以内にある
 30日以内に強力な免疫抑制薬の投与歴
 過去に深在性真菌症を発症
 Graft Versus Host Disease(GVHD)の存在
 3週間以上のステロイド投与歴

予防投与

AMPH経口投与:
 1回 600~2,400mg/日
 ITCZ経口投与:
 1回 200mg/日
 AMPH点滴静注:
 0.2~0.5mg/kg/日
 AMPH吸入療法:
 1回 10~15mgを蒸留水もしくは5%ブドウ糖液
 20~30mlに溶解し連日吸入

B.どのような場合に発症を疑うか

臨床症状:3~4日以上持続する広域抗菌薬に不応性の発熱
 (共通)、咳嗽、胸痛、喀血、血痰、呼吸困難など
 (以上①)、鼻汁、鼻閉、鼻出血、眼窩周囲腫脹と疼痛、
 上顎骨圧痛など(以上②)、痙攣、片麻痺、中枢神経麻痺、意識障
 害など(以上③)
 一般検査所見:CRP↑(共通)

真菌症疑い例

経験的治療

AMPH点滴静注:
 0.7~1.0mg/kg/日
 ITCZ経口投与:
 200~400mg/日
 MCZ点滴静注または持続点滴:
 1,200~2,400mg/日
 MCFG点滴静注:
 150mg/日

C.どのような検査を実施するか

【確定診断法】
 組織学的診断:喀痰、BALの細胞診や肺、副鼻腔、脳などの生検
 真菌学的診断:喀痰、BAL、副鼻腔吸引物、髄液、血液
 【補助診断法】
 画像所見:胸部X線で肺浸潤影(楔状影など)の出現、胸部CTにおけるhalo
 sign、air-crescent sign、(以上①)、頭部CTにおける副鼻腔壁や頭
 蓋低部の破壊像(以上②)、髄膜炎脳膿瘍、脳梗塞を示唆する
 MRIやCT像(以上③)
 血清診断: β -Dグルカン、アスペルギルスガラクトマンナン抗原
 遺伝子診断:アスペルギルスDNA

確定診断例

臨床診断例

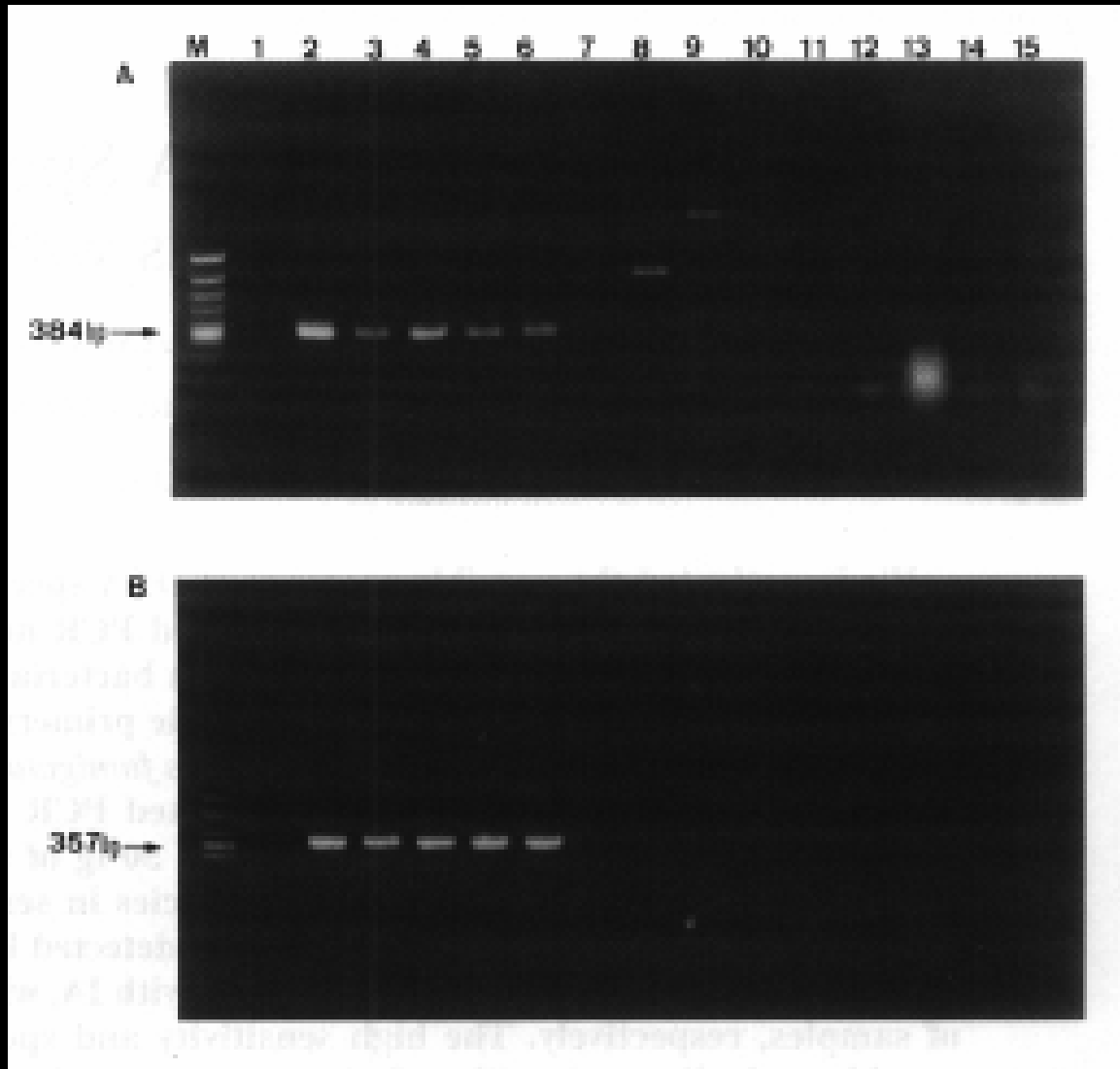
真菌症疑い例

標的治療

AMPH点滴静注:
 1.0~1.5mg/kg/日
 単独で効果不十分の場合
 +ITCZ経口投与1回 200~400mg/日
 +5-FC経口投与100~150mg/kg/日
 MCZ点滴静注または持続点滴:
 1,200~2,400mg/日
 MCFG点滴静注:
 150~300mg/日

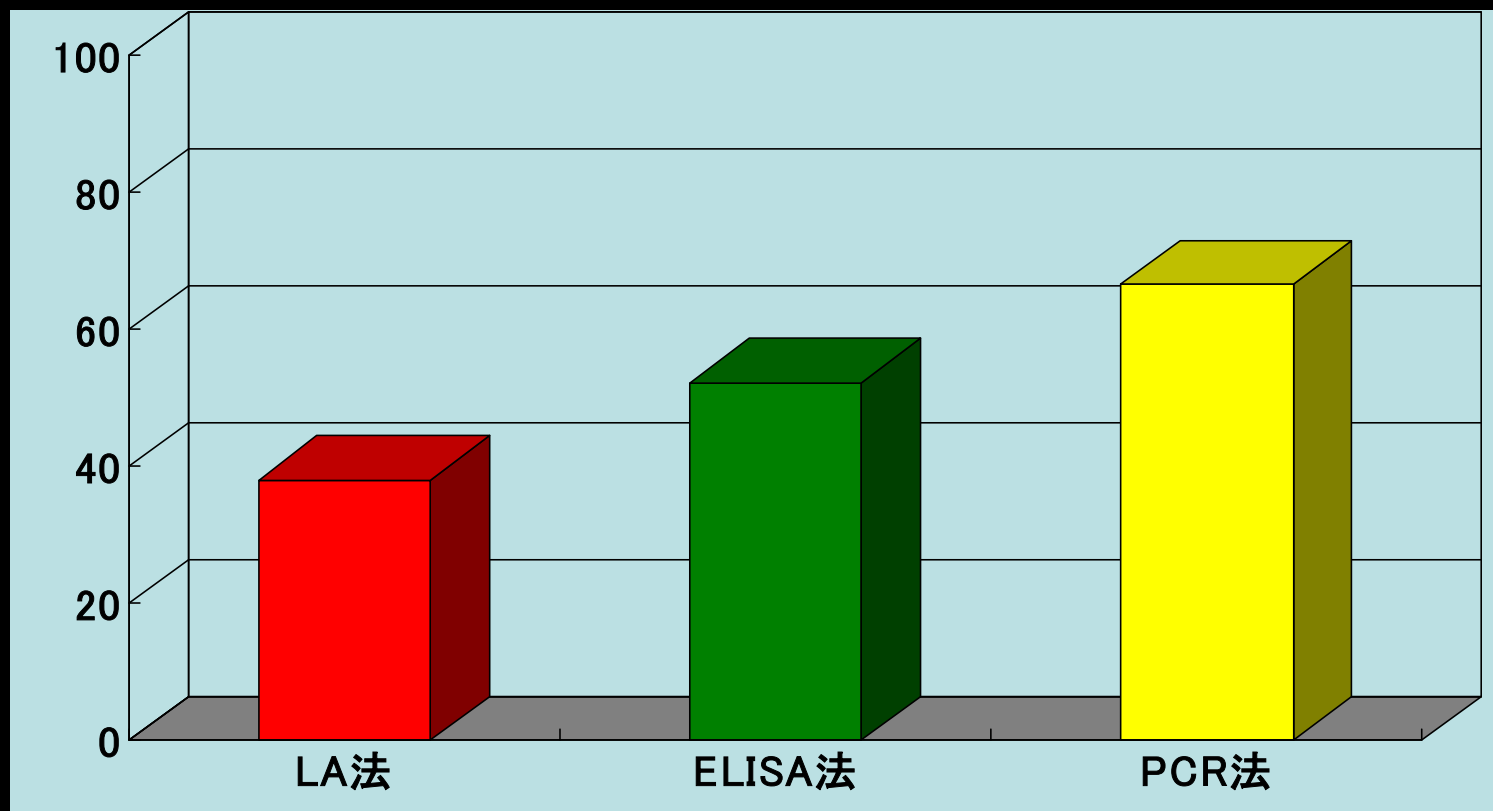
注:予防として確実に有効な方法はHEPAフィルター装
 備の無菌室ないし無菌ベッドの使用である。本項の症
 状、画像、検査はアスペルギルスに特異的ではなく、
 ムーコル、フサリウム等の他の糸状菌感染症の場合
 にも見られる。

アスペルギルスPCR特異性



1. *Negative control*;
2. *A. fumigatus*;
3. *A. flavus*;
4. *A. nidulans*;
5. *A. niger*;
6. *A. terreus*;
7. *C. albicans*;
8. *C. glabrata*;
9. *C. parapsilosis*
10. *C. tropicalis*
11. *C. neoformans*
12. *T. asahii*
13. *P. citero-viride*
14. *P. expansum*
15. *P. crustosum*

侵襲性肺アスペルギルス症における 各種血清診断の陽性率



大分大学第二内科: 1989-2000 n=21

各病型におけるPCR法と抗原検出法の陽性率

病型	LA法	Sandwich ELISA法	Real time PCR法
侵襲性	8/24 (33.3%)	14/24 (58.3%)	19/24 (79.2%)
慢性壊死性	5/11 (45.5%)	6/11 (54.5%)	5/11 (45.5%)
アスペルギローマ	0/14 (0%)	1/14 (7.1%)	3/14 (21.4%)
コントロール	0/15 (0%)	1/17 (5.9%)	4/15 (36.3%)

血液疾患における「深在性真菌症の診断・治療ガイドライン」の問題点

- IPAの特徴的な画像所見として明記されている胸膜直下の楔状影, CT上のhalo signを呈した症例がなかった。
- 細菌やウイルスの混合感染や白血球細胞の肺浸潤など, 画像所見にはアスペルギルス症以外の**多くの修飾像**が混在することが考えられる。
- 血清診断法では, **β -Dグルカン陽性例**がなかった。
- ほとんどのすべての血液疾患患者は本ガイドラインに示されるIPAの危険因子を有していると思われる。これらの患者にエビデンスに乏しく, 薬剤相互作用, 副作用の問題を有する抗真菌薬を一律に**予防投与**するには問題がある。
- 症例によっては病態が急速に悪化し, **治療充分量のアムホテリシンB**が投与されない症例が多い。

播種性トリコスポロン症

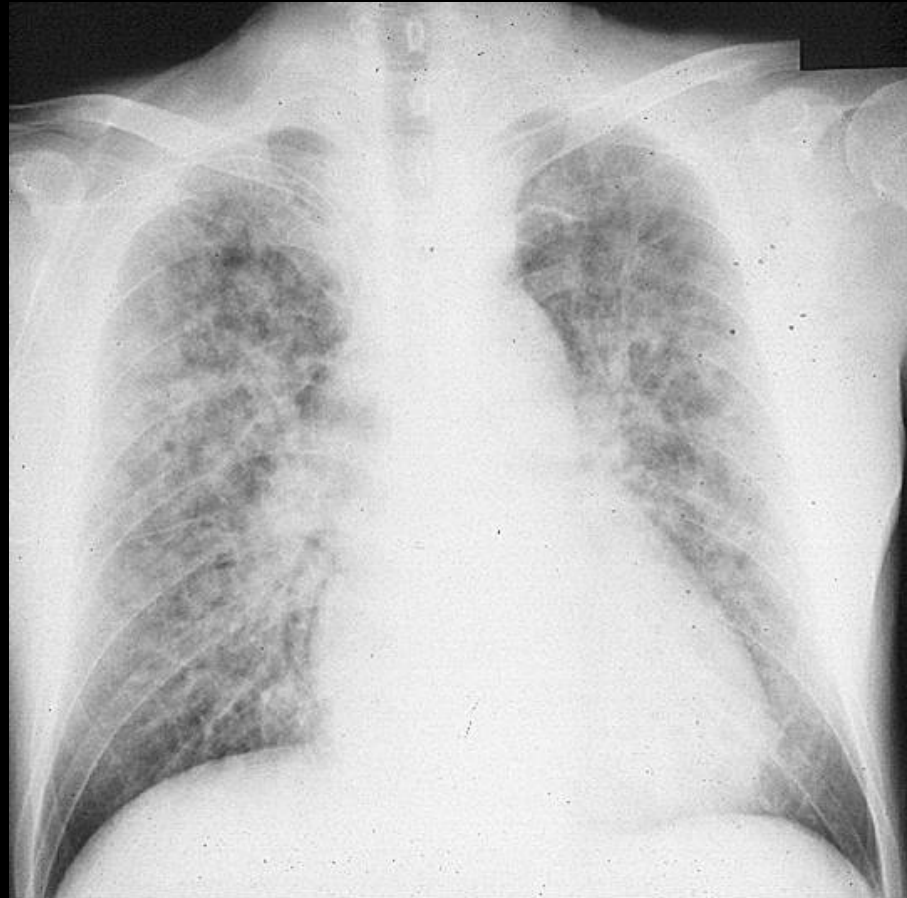
平成15年

日本感染症学会総会(福岡市)
「血液疾患に合併する真菌血症」

約25%がトリコスポロン

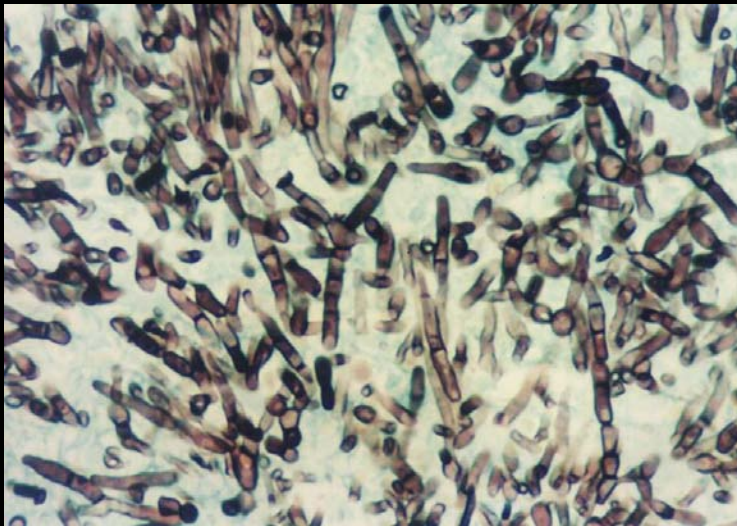
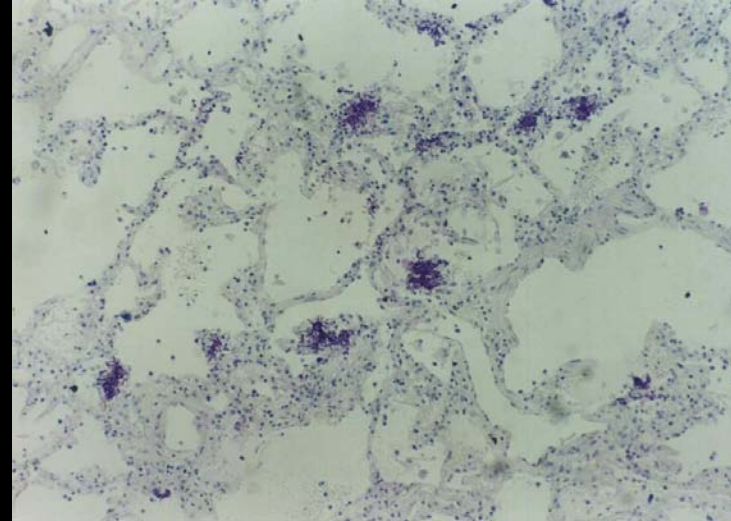
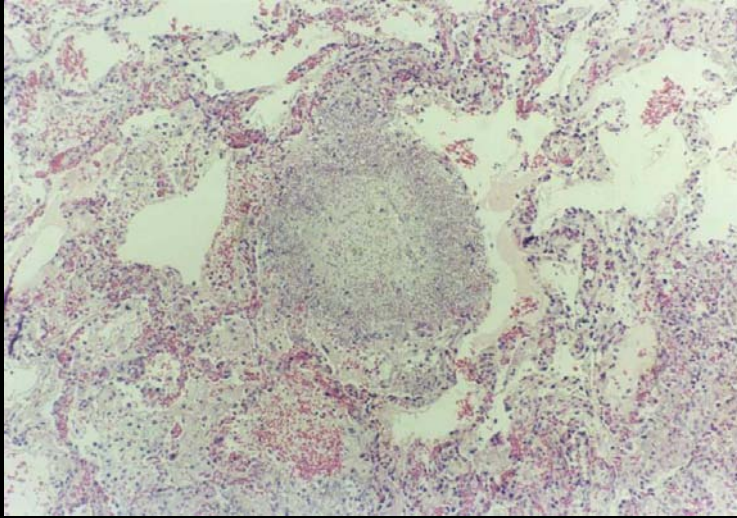
(75例中19例)

大阪府立成人病センターの報告



死亡直前の胸部レントゲン写真

剖検肺の病理組織所見

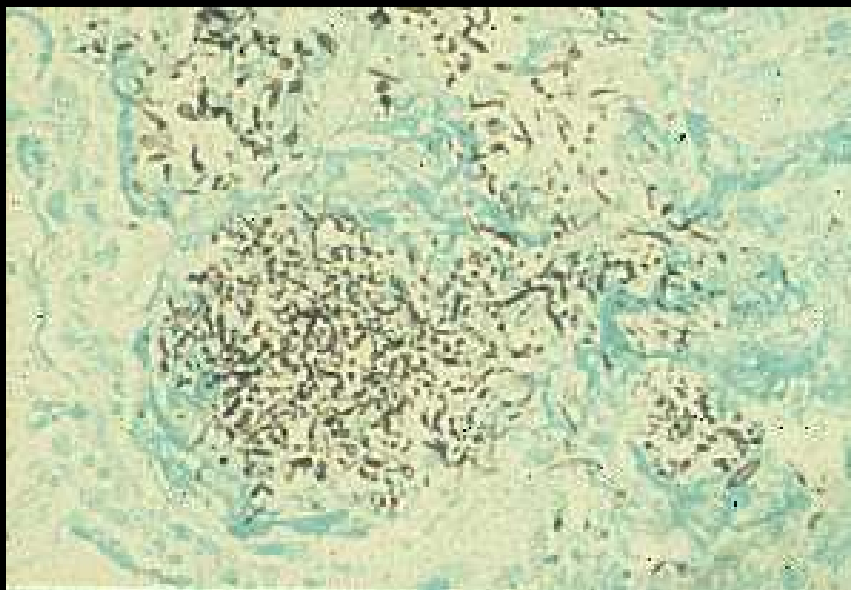


HE染色
X20

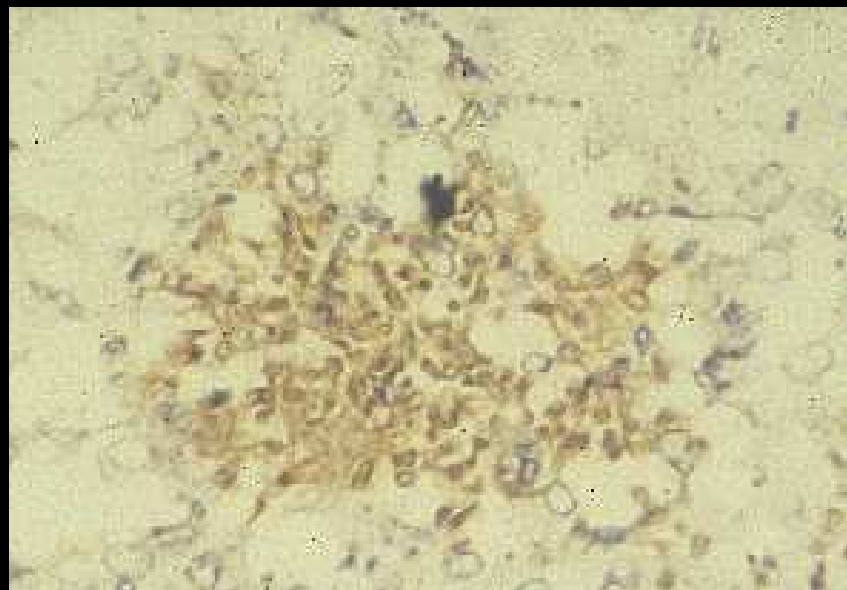Grocott染色
X25

PAS染色
X200

剖検肺の免疫染色



GMS染色 (x100)



トリコスポロン抗体による
免疫染色 (x200)

トリコスポロン症は 病理学的な所見からは カンジダ症との鑑別がむづかしい

過去に病理学的にカンジダ症と診断されていた患者50例について、あらためて、免疫染色を行った。

7例が深在性トリコスポロン症であった。

深在性トリコスポロン症

- Watson KC, et al: Brain abscess due to *Trichosporon cutaneum*. J Med Microbiol 3: 191-193, 1970.
- 寺島英一、ほか: 最近の敗血症の原因菌について (特に *Trichosporon cutaneum* による敗血症の1症例について). 感染症誌52:102-104、1978.
- Evans HL, et al: Systemic mycosis due to *Trichosporon cutaneum*. Cancer. 45: 367-371, 1980.

トリコスポロン症？

- *T. beigelii* or *T. cutaneum* ?
- 皮膚真菌症？
- 深在性真菌症？
- 過敏性肺炎の原因抗原？
- 多彩な血清型？

White piedra

T. ovoides

T. inkin

Trichosporon
属菌種の人
に対する病原性

Superficial skin lesion

T. cutaneum

T. asteroides

Disseminated infection

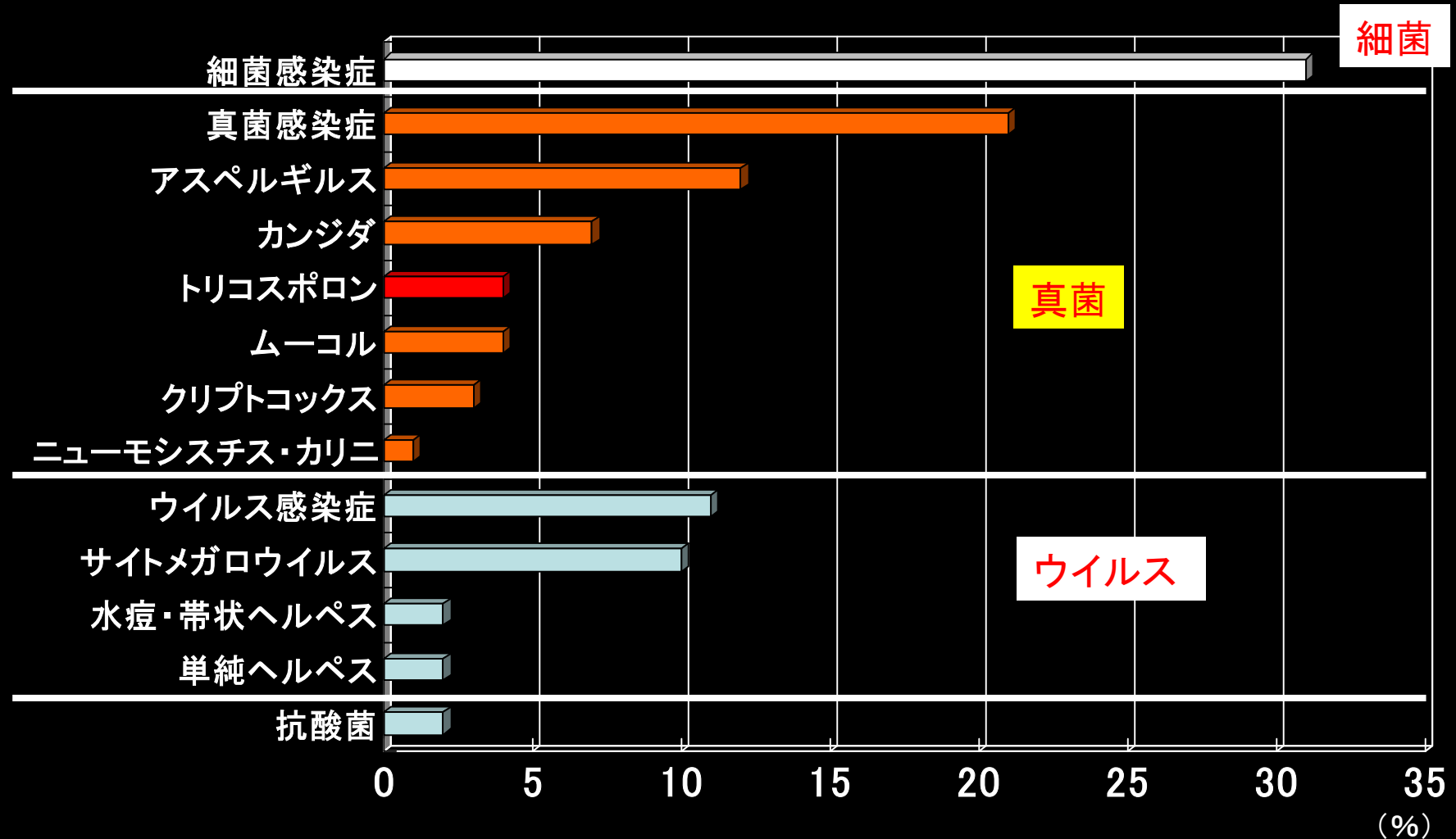
T. asahii

T. mucoides

深在性トリコスポロン症の 臨床像と病態

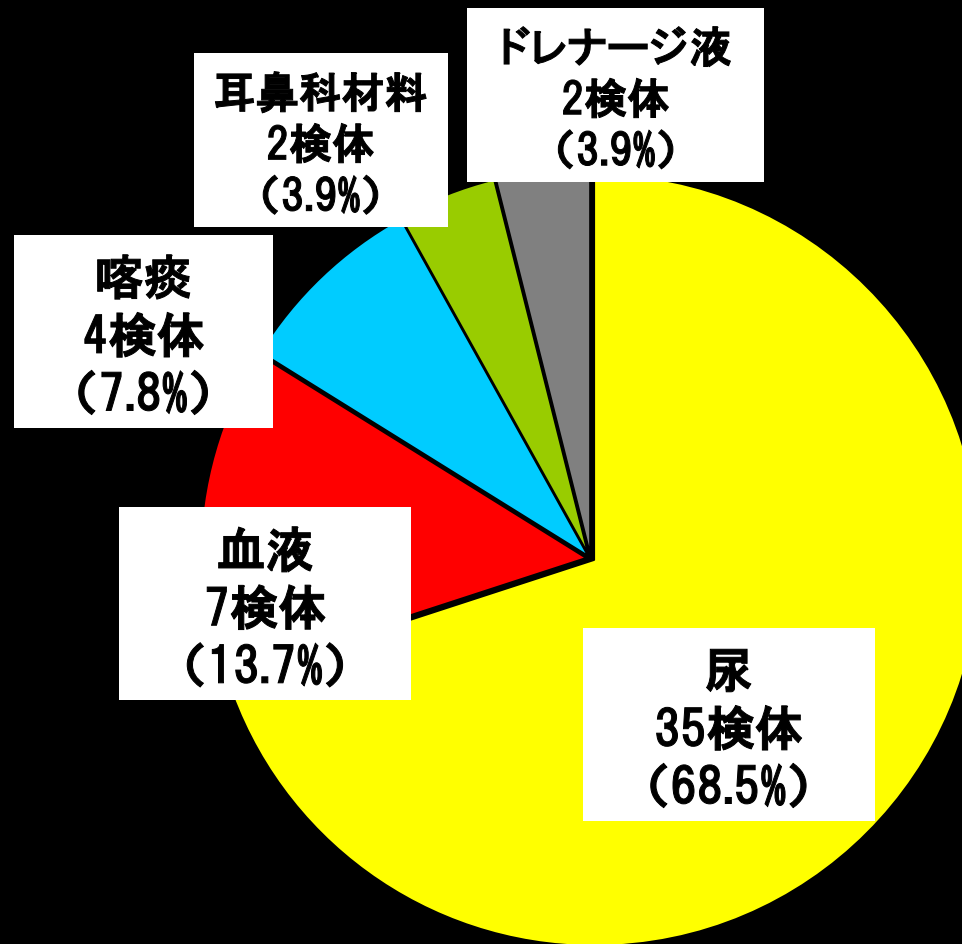
剖検例からみた肺感染症の病原体

大分大学医学部 第二内科 1981-1999

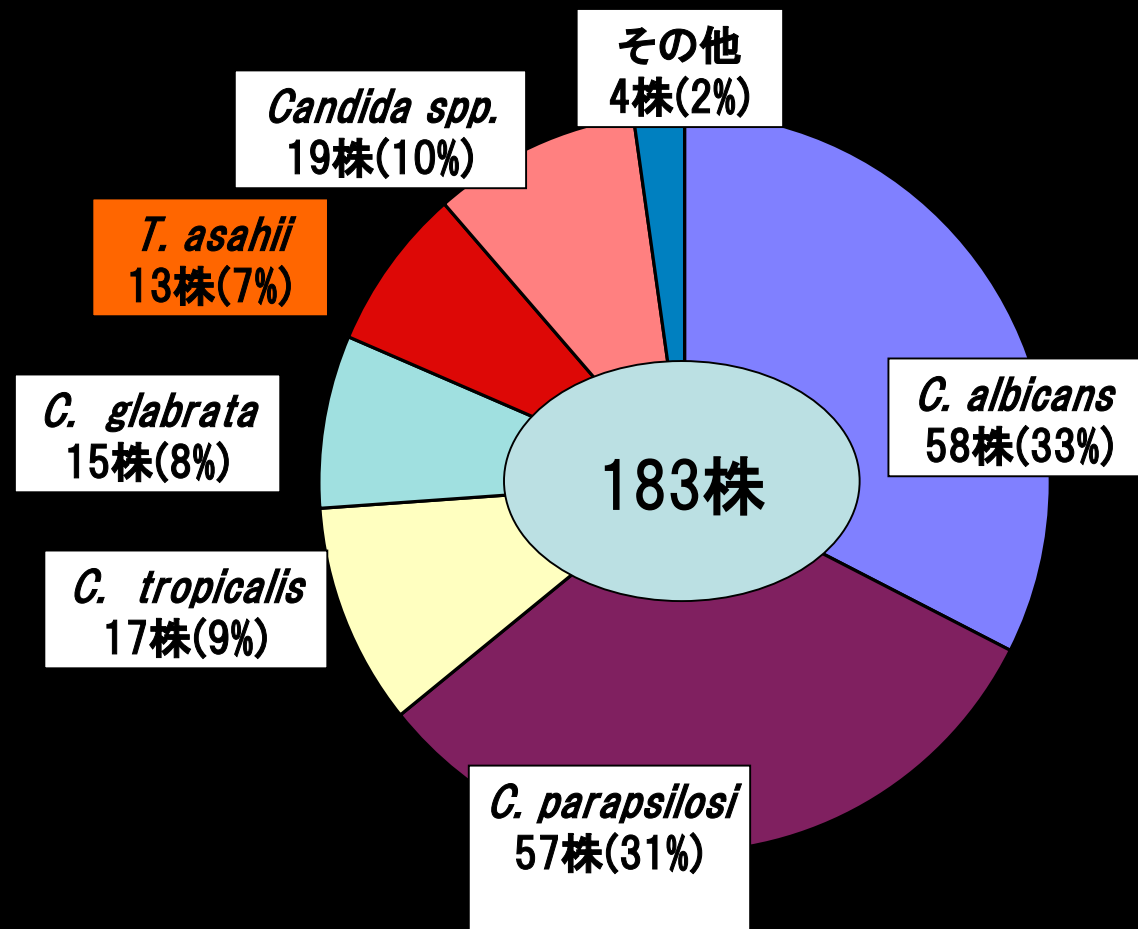


各種臨床材料からのトリコスポロン分離状況

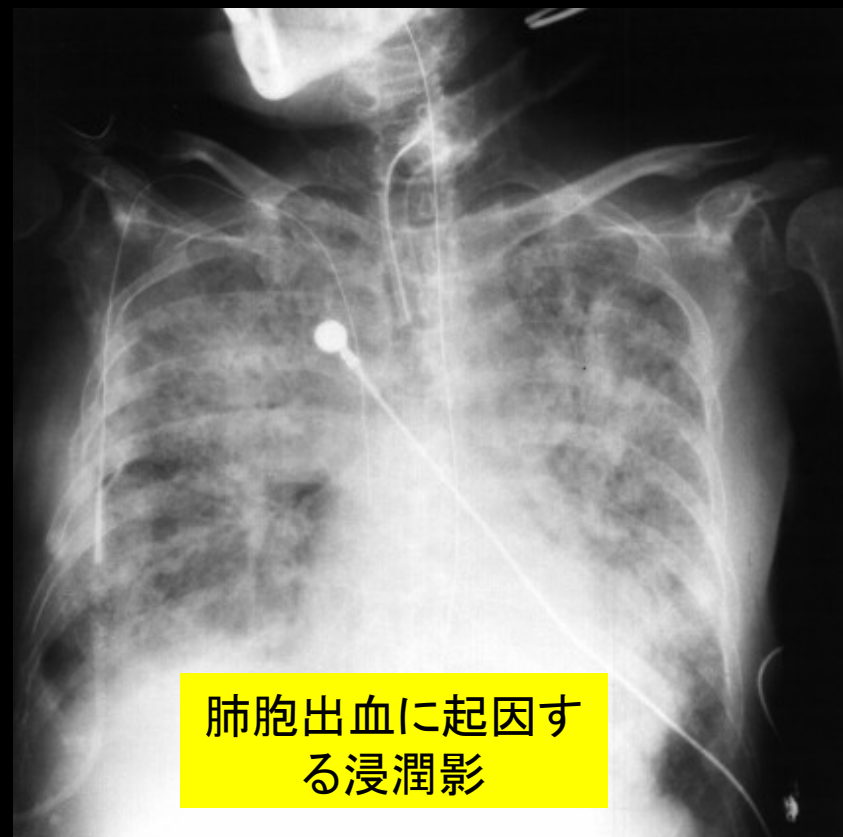
1989—1993 大分大学医学部附属病院 中央検査部



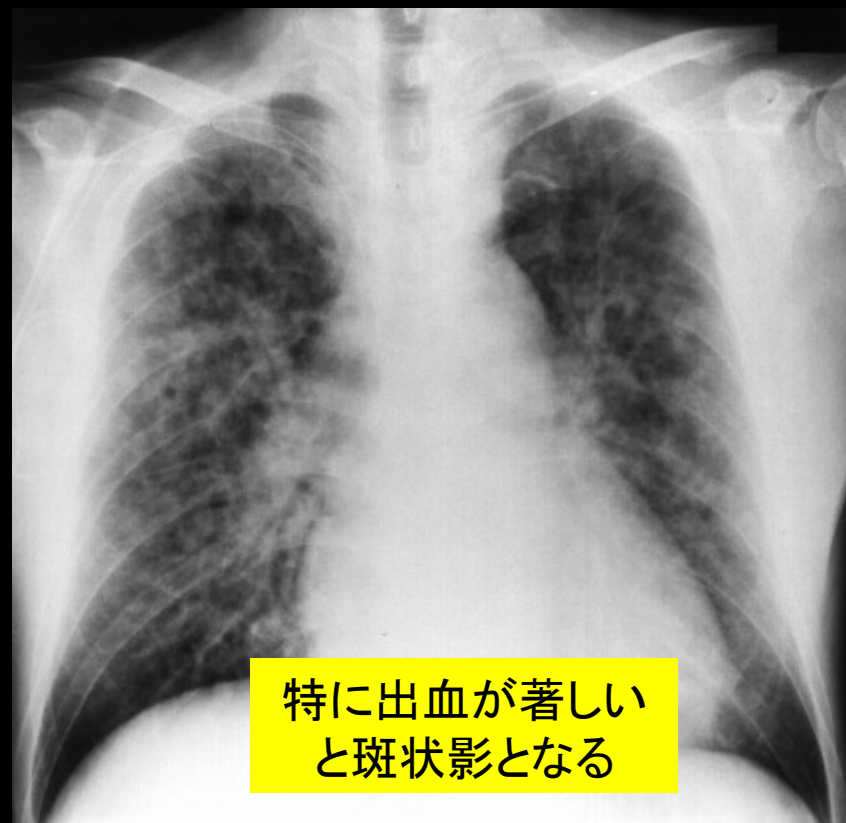
真菌血症の起炎真菌 (大分大学医学部附属病院1982-2001)



胸部レントゲン像

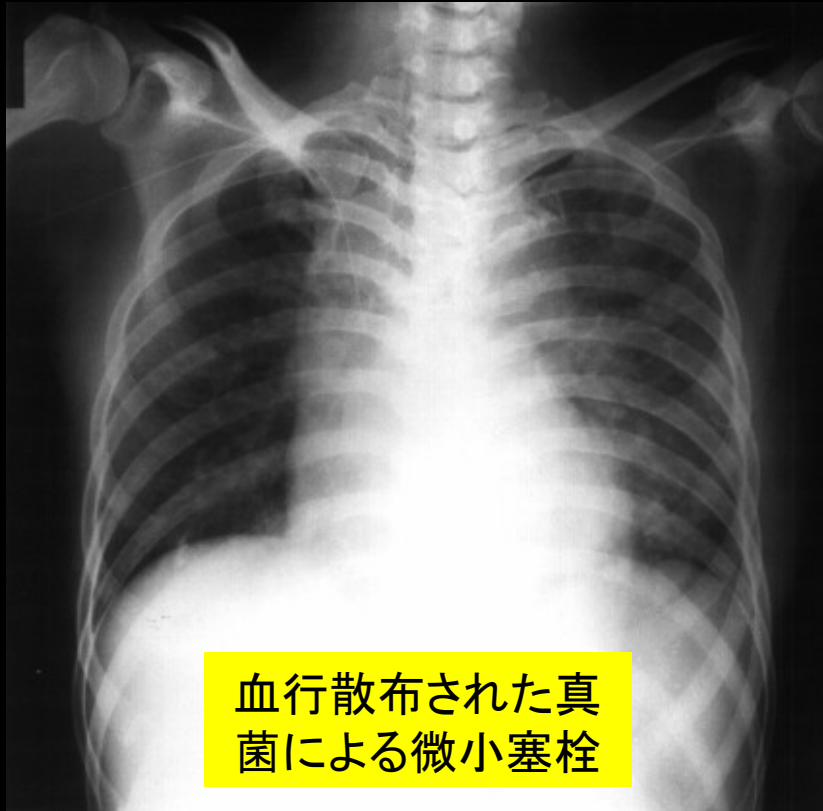


びまん性浸潤影
多発性骨髄腫 67歳 女性



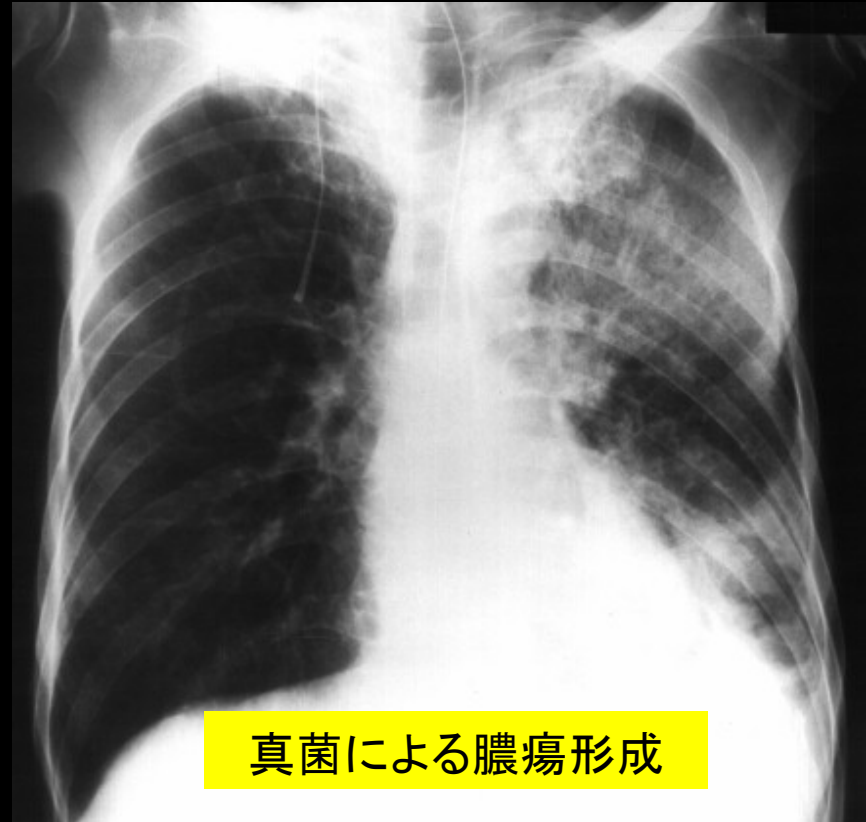
多発斑状影
急性骨髄性白血病 60歳 男性

胸部レントゲン像



血行散布された真菌による微小塞栓

びまん性粒状陰影
急性骨髄性白血病 47歳 女性



真菌による膿瘍形成

限局性浸潤影 空洞形成
慢性リンパ性白血病 73歳 男性

トリコスポロンの感染経路

- 消化管
骨髄抑制、消化管粘膜障害、腸管内細菌叢の攪乱
- 気道
まれに、肺のみの限局性感染もある
- 中心静脈カテーテル
皮膚にも常在しているので、否定できない

深在性トリコスポロン症の臨床所見

- **発熱**: $\geq 39^{\circ}\text{C}$, 抗菌薬不応性
- **皮膚**: 多発性丘疹, 硬結性紅斑, 出血性水疱
- **眼**: 網脈絡膜炎, 視力低下
- **肺**: 咳嗽, 血痰, 呼吸困難
- **消化器**: 下痢, 下血, 腹痛, 腹部膨満
- **肝臓**: 肝腫大, 肝機能異常
- **脾臓**: 脾腫大
- **腎臓**: 血尿, 蛋白尿, 乏尿, 腎不全
- **心臓**: 動悸, 不整脈, 心不全
- **脳**: 意識障害, 神経症状

A 血液疾患領域フローチャート

カンジダ症 (①敗血症、②慢性播種性カンジダ症)

A. どのような患者がハイリスクか

遷延する好中球減少(好中球 $<500/\text{mm}^3$ が10日以上)の存在
遷延する好中球減少が過去2ヵ月以内にある
30日以内に強力な免疫抑制薬の投与歴
過去に深在性真菌症を発症
Graft Versus Host Disease(GVHD)の存在
3週間以上のステロイド投与歴

予防投与

FLCZ経口投与:
1回200~400mg/日
AMPH経口投与:
1回600~2,400mg/日
AMPH点滴静注:
0.2~0.5mg/kg/日
ITCZ経口投与:
1回200mg/日

B. どのような場合に発症を疑うか

臨床症状 : 3~4日以上持続する広域抗菌薬に不応性の発熱(共通)、皮疹↑(①)、右季肋部痛(②)
一般検査所見 : CRP↑(共通)、Al-P↑(②)、WBC↑(②)

真菌症疑い例

経験的治療

AMPH点滴静注:
0.5~0.7mg/kg/日を維持量
FLCZ点滴静注:
1回200~400mg/日
MCZ点滴静注または持続点滴:
1,200~2,400mg/日
MCFG点滴静注:
100~150mg/日

C. どのような検査を実施するか

【確定診断法】
組織学的診断 : 肝生検
真菌学的診断 : 血液、肝穿刺液培養

確定
診断例

標的治療

AMPH点滴静注:
0.5~1.0mg/kg/日を維持量
FLCZ点滴静注:
1回200~400mg/日
MCZ点滴静注または持続点滴:
1,200~2,400mg/日
MCFG点滴静注:
150mg/日

臨床
診断例

【補助診断法】
眼底検査: 眼内炎(①)
画像所見: 腹部CT、MRI、エコーなどで小型、末梢性の標的様の肝脾膿瘍、Bull's eye sign(②)
血清診断: β -Dグルカン、カンジダ抗原、D-アラビニトール
遺伝子診断: カンジダDNA

真菌症疑い例

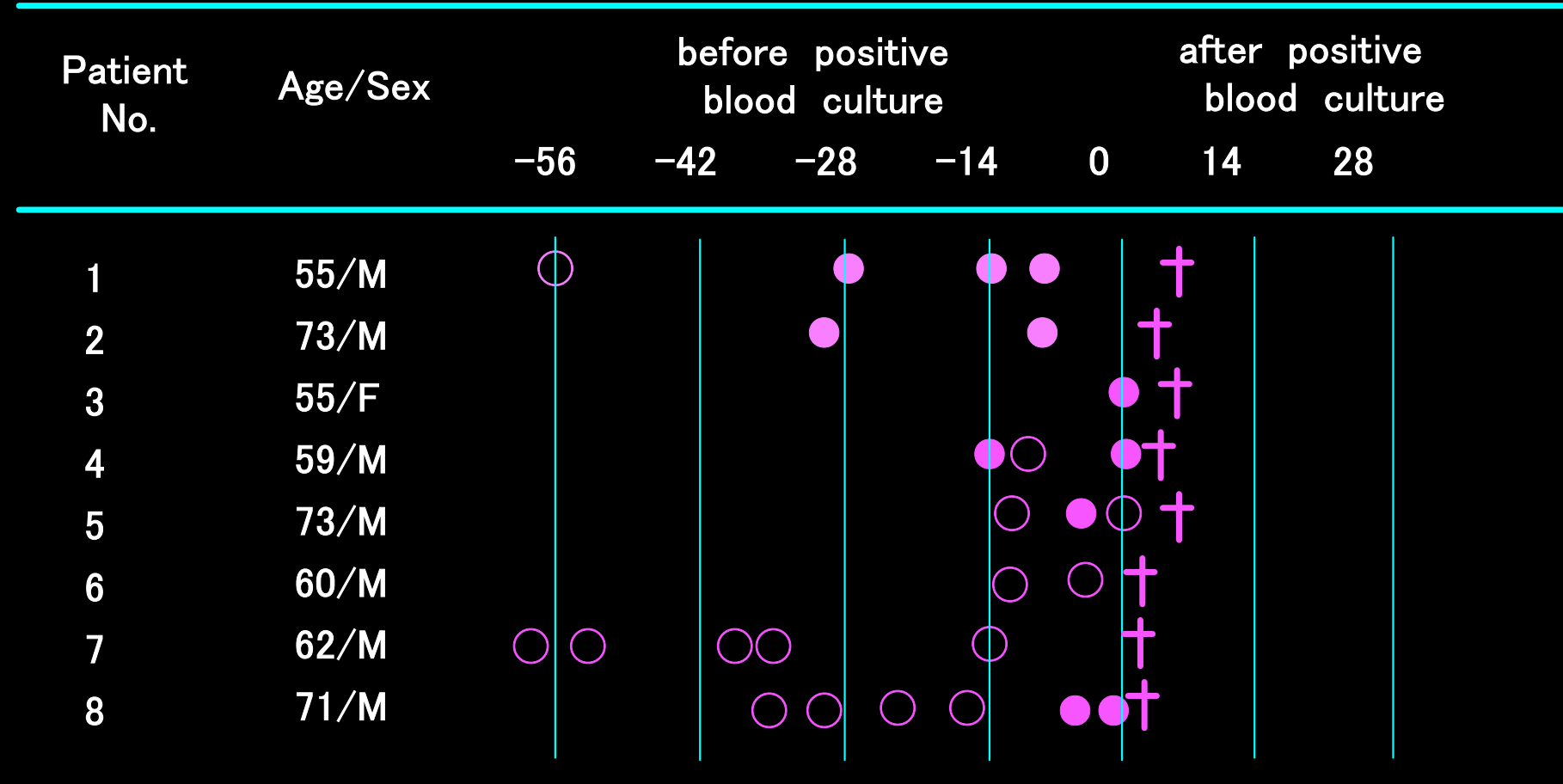
注: 本項の症状、検査はカンジダに特異的ではなくトリコスポロンなどの真菌血症でも見られる。慢性播種性カンジダ症の場合は治療が長期となるため、AMPHで開始しFLCZに変更することが多い。全身投与のほかにAMPHを門脈あるいは肝動脈に点滴静注することもある。

診 断

遺伝子診断に関する研究

Nagai H, Yamakami Y, Hashimoto A, Tokimatsu I, Nasu M: PCR detection of DNA specific for *Trichosporon* species in serum of patients with disseminated trichosporonosis. J Clin Microbiol 37: 694-699, 1999.

血液培養陽性例におけるPCR法の経時変化



● : positive for nested PCR
 ○ : negative for nested PCR
 + : death

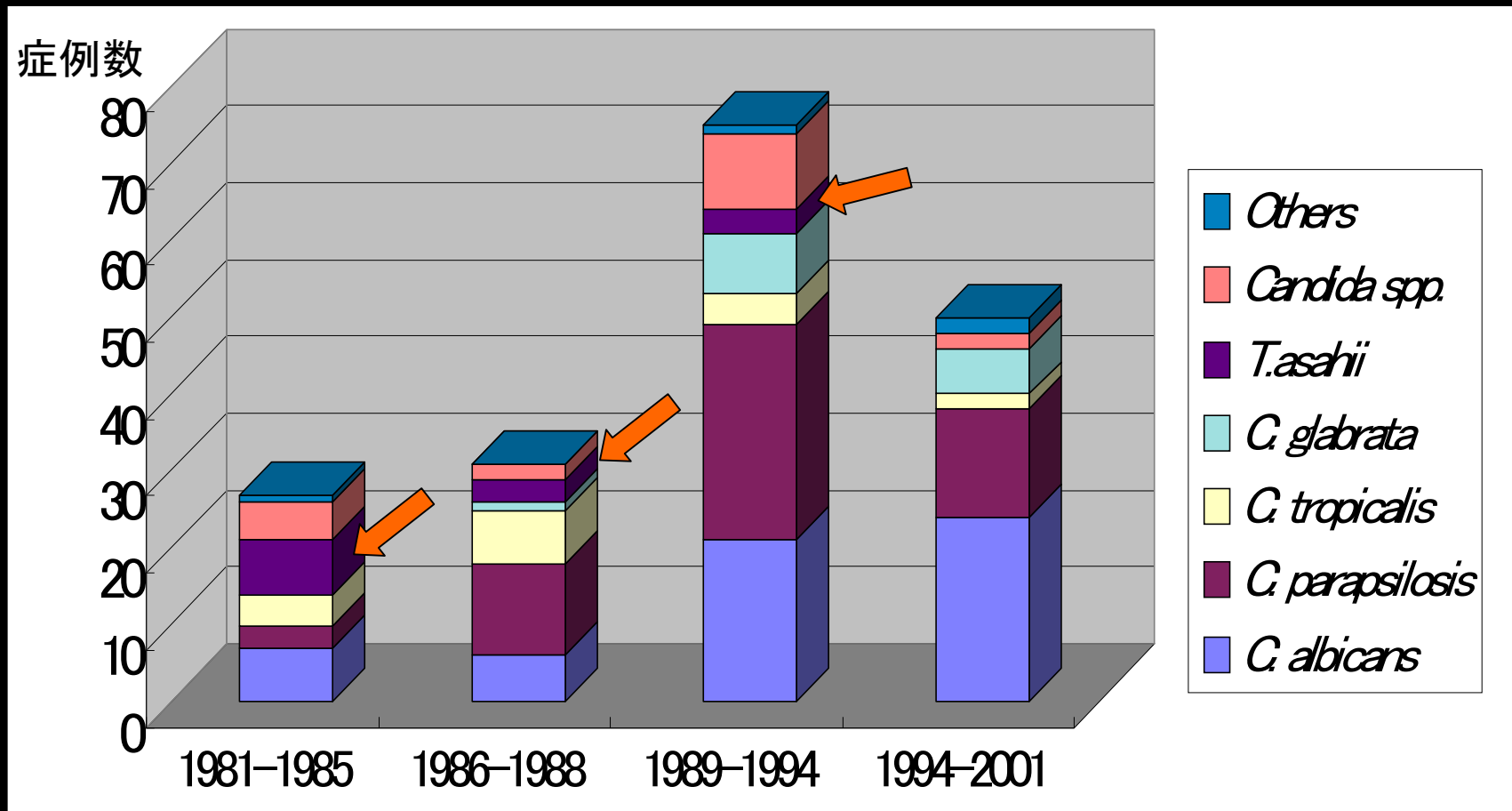
治療

深在性トリコスポロン感染症に
フルコナゾールが効果があるか？

動物実験での効果は明らか

臨床的エビデンスは不明

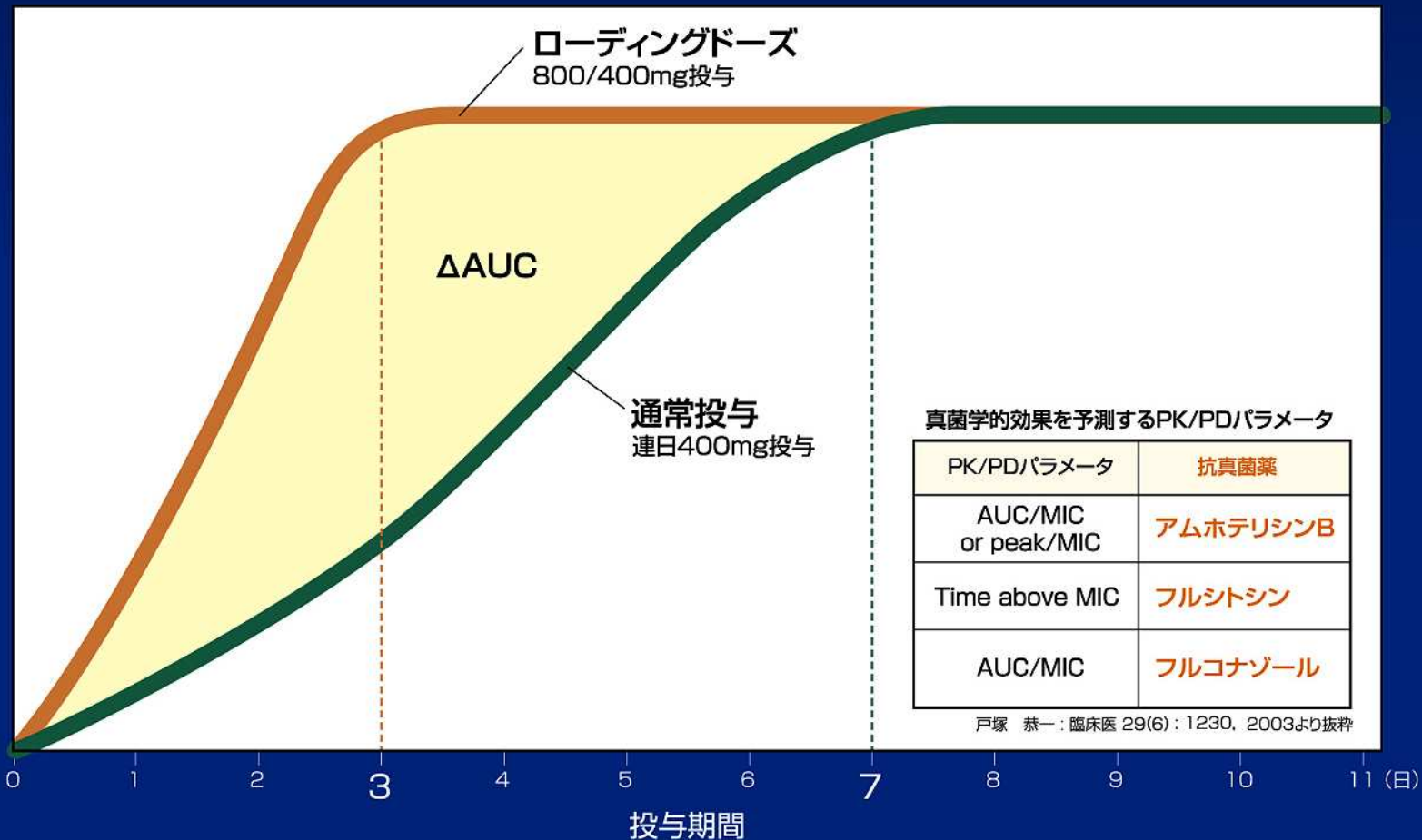
真菌血症の起炎真菌の推移 (大分大学附属病院1982-2001)



ローディングドーズと通常投与の比較

監修：戸塚 恭一（東京女子医科大学感染対策部感染症科・血液内科 教授）

フルコナゾールの血漿中濃度推移（概念図）



A 血液疾患領域フローチャート

治療メモ: その他の真菌症の治療

標的治療

3. トリコスポロン症

AMPH点滴静注:

0.7~1.0mg/kg/日を維持量

FLCZ点滴静注

400mg/日

ITCZ経口投与:

200mg/日

MCZ点滴静注:

1,200~1,800mg/日

真菌類の各種抗真菌薬に対する感受性の比較

	AMPH	5-FC	MCZ	FLCZ	ITCZ	MCFG
<i>A. fumigatus</i>	0.2-2.0	4.0-32	4.0-32	64<	0.13	<0.0078
<i>A. flavus</i>	0.2	4.0-32	4.0-32	64<	0.13-0.5	<0.0078
<i>A. niger</i>	0.5-1.0	1.0-4.0	1.0-4.0	64<	0.06-0.25	<0.0078
<i>Mucor circinelloides</i>	0.13-0.5	64<	4.0-8.0	64<	8.0<	128<
<i>Rhizopus oryzae</i>	0.13-0.5	64<	2.0	64<	0.25-0.5	128<
<i>Trichosporon asahii</i>	2.0	64<	1.0-2.0	1.0-2.0	0.5-1.0	128<
<i>Cryptococcus neoformans</i>	0.5-1.0	16-64	0.06-1.0	0.06-1.0	0.015-0.25	128<